Ein implantat-prothetisches Versorgungskonzept für den zahnlosen atrophierten Oberkiefer

11.11.2014 - *Dr. Frank Zastrow (/infothek/autorenverzeichnis.html?tx_spidirectory_pi2[author]=8737)*

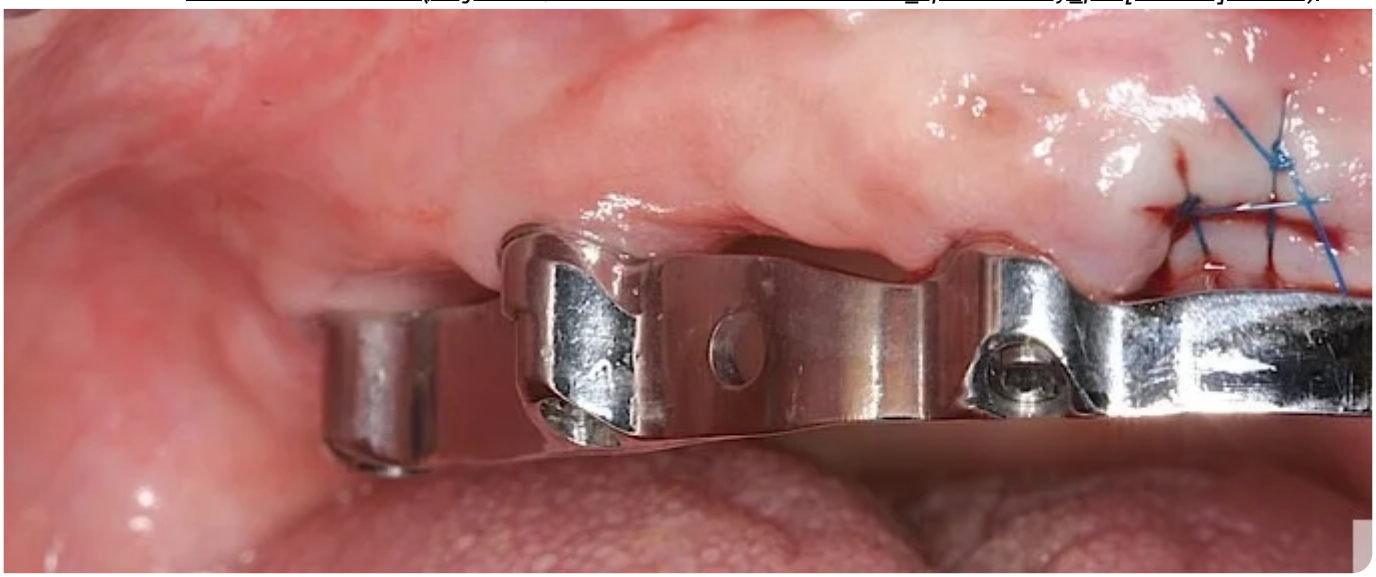

Die Rekonstruktion eines ausreichend dimensionierten Implantatlagers im atrophierten Oberkiefer kann durch die Verwendung von autologen Knochenblöcken, Knochenersatzmaterial oder einer Kombination beider Verfahren erfolgen. Bei ungenügender vertikaler Knochenhöhe im Seitenzahnbereich ist häufig eine Sinusbodenelevation angezeigt, um die Implantate sicher stabilisieren zu können. Im vorliegenden Fall wird die chirurgische Behandlung entsprechend dem „biologischen Konzept" nach Prof. Khoury [1, 2] sowie einer Kombination von autologen Knochenblöcken und partikulierten Knochenspänen beschrieben. Außerdem wird das „Schichtprinzip" als Teil einer Sinusbodenelevation in Verbindung mit Knochenersatzmaterial erklärt. Ziel der Behandlung ist eine langzeitstabile Versorgung mit einem guten ästhetischen Ergebnis. Hierzu wurde eine implantatgetragene Steg-Riegel-Konstruktion nach dem prothetischen Konzept von Dr. Pape (Schellenstein-Konzept) geplant [3].

Die überwiesene 60-jährige Patientin stellte sich in der Praxis mit einer Teleskopversorgung auf den natürlichen Pfeilerzähnen 11, 21, 22 und 23 vor. Der Unterkiefer war mit Kronen und Brücken versorgt. Die Zähne 21 und 22 waren nicht erhaltungsfähig und wurden extrahiert. Auch die Pfeilerzähne 11 und 23 konnten langfristig nicht erhalten werden, dienten jedoch bis zur Fertigstellung der definitiven prothetischen Versorgung als Pfeiler für das Langzeitprovisorium. Insbesondere in der Prämolarenregion wurden auf der präoperativen dreidimensionalen DVT-Aufnahme ausgeprägte horizontale und vertikale Knochendefekte festgestellt, die umfangreiche augmentative Maßnahmen erforderlich machten (Abb. 1 bis 4).

Abb. 1: Klinische Ausgangssituation der alten Teleskopversorgung.

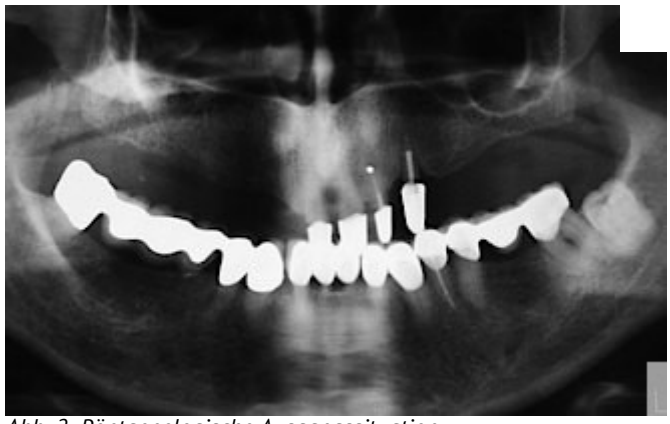

Abb. 2: Röntgenologische Ausgangssituation.

Abb. 3: 3D-Darstellung von Ober- und Unterkiefer.

Abb. 4: Darstellung des horizontalen Knochenverlustes in der Prämolarenregion.

Chirurgische Behandlung

Die chirurgische Behandlung bestand aus drei Eingriffen, die im Abstand von je drei Monaten vorgenommen wurden. Im ersten, in Vollnarkose durchgeführten Eingriff wurde aus der Retromolarregion des rechten Unterkiefers ein Knochenblock mit der FRIOS® MicroSaw Knochensäge entnommen (Abb. 5 und 6). Die so gewonnene Knochenscheibe wurde ausgedünnt und zur horizontalen Verbreiterung des rechten Oberkiefers mit Osteosyntheseschrauben (MicroScrew nach Prof. Khoury, Stoma) auf Distanz gesetzt und der entstandene Hohlraum mit partikulierten autologen Knochenspänen aufgefüllt (Abb. 7). Die Partikulierung des Knochens bewirkt dabei eine Vergrößerung der Oberfläche und so eine bessere Vaskularisierung des aufgebauten Knochens. Im zweiten Quadranten wurde eine externe Sinusbodenelevation nach dem „Schichtprinzip“ durchgeführt (Abb. 8). Hierbei wurde im kranialen Bereich ein langsam resorbierendes Knochenersatzmaterial pflanzlichen Ursprungs (FRIOS® Algipore®) eingebracht, während der kaudale Bereich mit autologen Knochenspänen gefüllt wurde. Die so gewählte Anordnung von Knochenersatzmaterial und autologen Knochenspänen bewirkt, dass die Implantate etwa 10 mm im Eigenknochen stehen, was die Einheilzeit beschleunigt. Das kranial eingebrachte Knochenersatzmaterial schützt bei dieser Technik vor einer zu raschen Resorption durch den Druck der Kieferhöhle. Die Abdeckung des Sinusfensters erfolgte mit einer nicht resorbierbaren Membran aus Reintitan (FRIOS® BoneShield), welche mit drei FRIOS® Membrannägeln lagestabil fixiert wurde (Abb. 9 und 10). Die Weichgewebsdeckung erfolgte mittels eines Mukoperiostlappens, bei dem das Periost geschlitzt wurde, um einen spannungsfreien Verschluss über dem augmentierten Knochen zu gewährleisten. Im Verlaufe dieses ersten Eingriffs konnten vier XiVE® Implantate in regio 12, 22, 24 und 26 inseriert werden (Abb. 11).

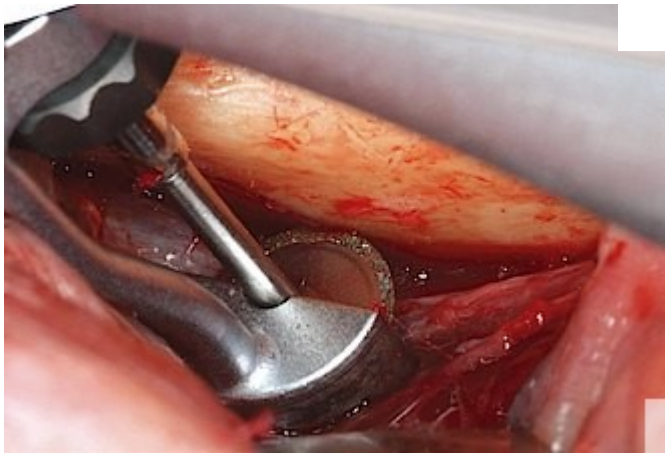

Abb. 5: Knochenblockentnahme mit der FRIOS® Micro-Saw.

Abb. 6: Ausdünnen des gewonnenen Knochenblocks.

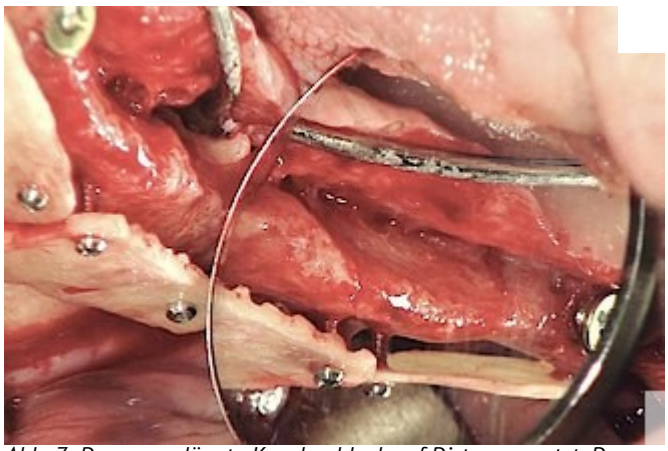

Abb. 7: Der ausgedünnte Knochenblock auf Distanz gesetzt. Der Bereich ist vorbereitet zur Auffüllung mit partikulierten autologen Knochenspänen.

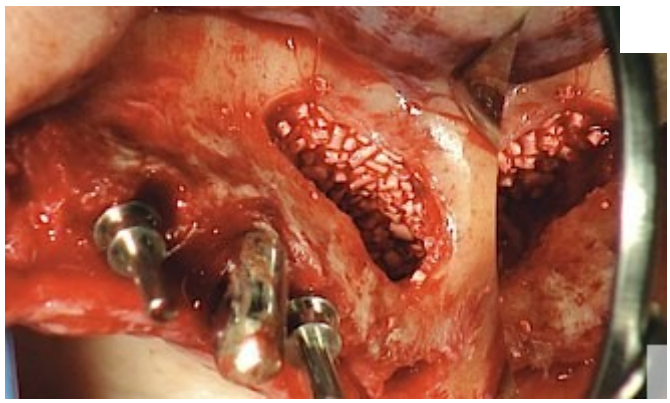

Abb. 8: Sinusbodenelevation – der OP-Bereich ist mit FRIOS® Algipore® Partikeln aufgefüllt.

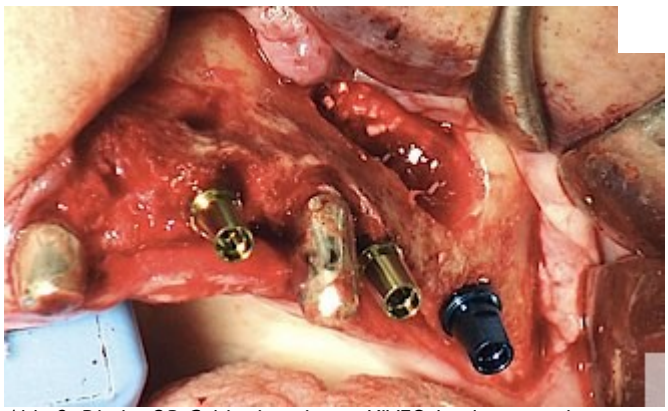

Abb. 9: Die im OP-Gebiet inserierten XiVE® Implantate mit TempBase.

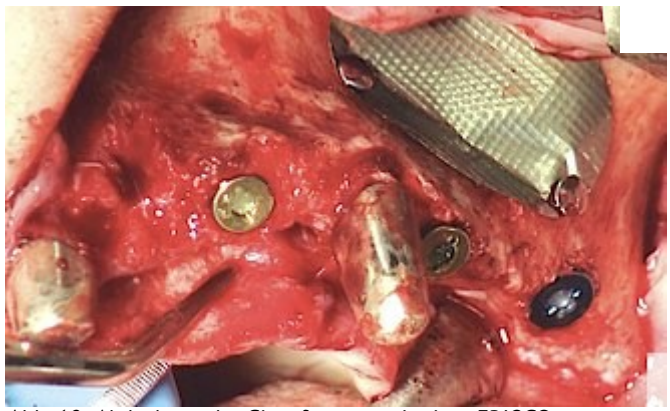

Abb. 10: Abdeckung des Sinusfensters mit einer FRIOS® BoneShield Membran.

Abb. 11: Kontrollröntgenaufnahme nach Augmentation und Implantatinsertion.

Im Rahmen des zweiten operativen Eingriffes nach drei Monaten wurde der zuvor augmentierte Bereich eröffnet. Das Operationsgebiet zeigte sich gut regeneriert und vaskularisiert. Bei diesem Eingriff wurden zwei weitere XiVE® Implantate in regio 14 und 16 inseriert, sodass insgesamt sechs Implantate mit

gleichmäßiger Pfeilerverteilung im Oberkiefer als Basis für die spätere prothetische Versorgung zur Verfügung standen (Abb. 12 bis 15). Nach weiteren drei Monaten Einheilung erfolgte im letzten operativen Eingriff die Freilegung der Implantate mittels eines apikalen Verschiebelappens. Bei diesem wurde die natürliche mukogingivale Grenze wieder hergestellt und es erfolgte das Einsetzen der Gingivaformer (Abb. 16 bis 18).

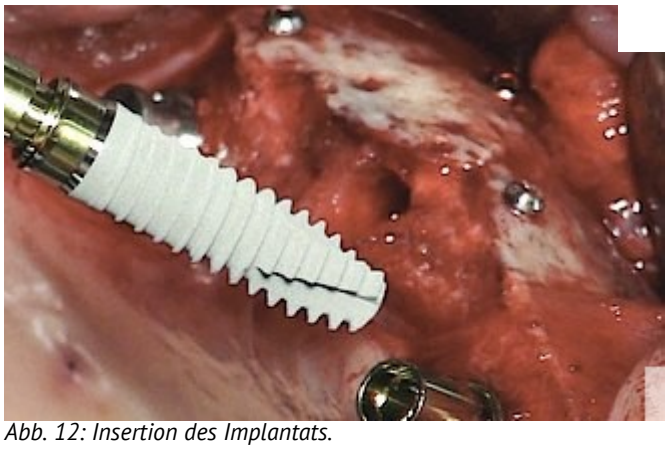

Abb. 12: Insertion des Implantats.

Abb. 13: Insertion in den gut gewachsenen Knochen.

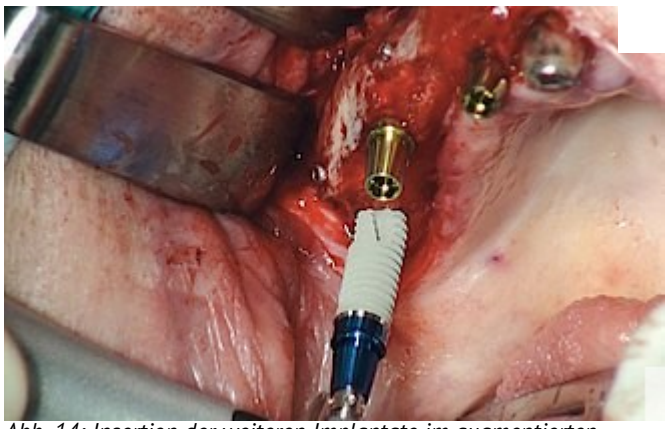

Abb. 14: Insertion der weiteren Implantate im augmentierten Gebiet.

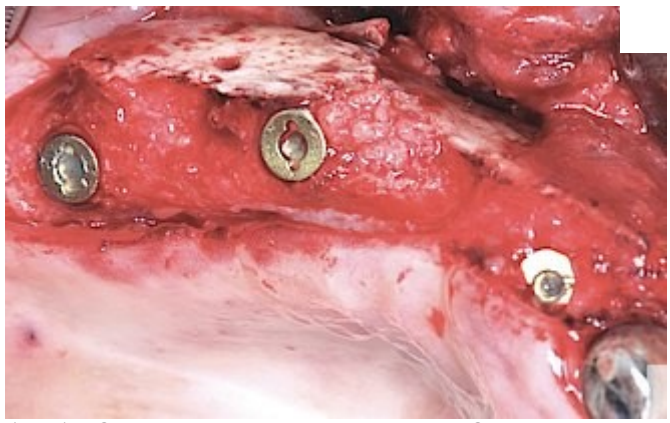

Abb. 15: Gute Regeneration des augmentierten Gebietes.

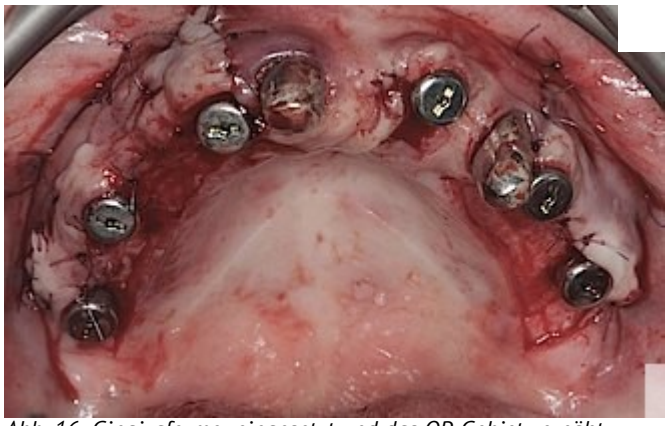

Abb. 16: Gingivaformer eingesetzt und das OP-Gebiet vernäht.

Abb. 17: Gingivaformer in situ nach Abheilung.

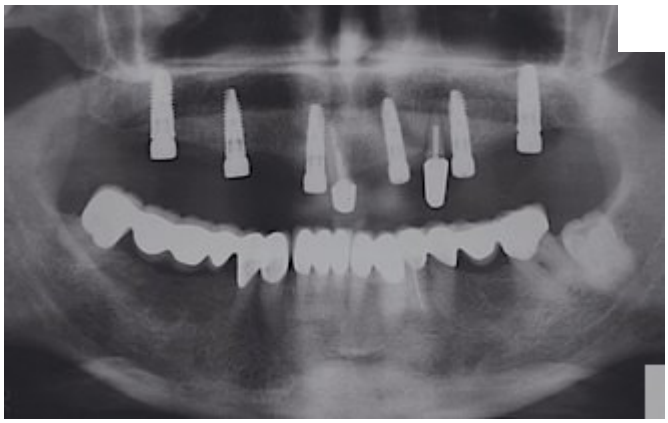

Abb. 18: Kontrollröntgenaufnahme nach Freilegung aller Implantate.

Abformung

Die Abheilung des Weichgewebes um die Gingivaformer dauerte drei Wochen. Insgesamt waren bei der nun folgenden prothetischen Behandlungsphase nach dem prothetischen Konzept nach Dr. Pape [2] vier Termine bis zur Fertigstellung der definitiven Versorgung notwendig. Begonnen wurde in der ersten Sitzung mit einer Abformung zunächst in Repositionstechnik, bei der die Übertragungsaufbauten in die Implantate eingesetzt wurden (geschlossene Abformung) und ein erster Abdruck mit einem konfektionierten Löffel erfolgte (Abb. 19). Mithilfe dieses Abdrucks konnte im Labor ein erstes Modell erstellt und eine Sekundärabformung in Pick-Up-Technik vorbereitet werden. Hierzu wurden die Abformpfosten mit Pattern Resin (GC, Bad Homburg) auf dem Modell starr verbunden. Dieser Index wurde zwischen den Implantaten im Labor wieder getrennt und die Abformpfosten beim zweiten Sitzungstermin im Mund des Patienten platziert (Abb. 20). Die Trennspalte wurden intraoral wieder mit Pattern Resin verbunden, sodass durch die Versteifung der Pfosten eine hohe Präzision bei der zweiten Abformung (Impregum, 3M Espe, Seefeld) gewährleistet werden kann (offene Abformung mit individuellem Löffel). Im Labor wurde ein Meistermodell mit Gingivamaske gefertigt und eine Zahnaufstellung für eine „Ästhetikanprobe“ angefertigt (Abb. 21).

Abb. 19: Abformung mit konfektioniertem Löffel.

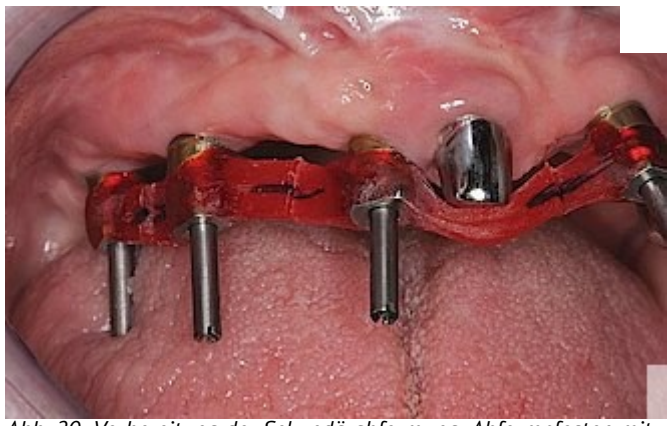

Abb. 20: Vorbereitung der Sekundärabformung. Abformpfosten mit Pattern Resin verblockt.

Abb. 21: Meistermodell mit Gingivamaske und Zahnaufstellung in Wachs.

Prothetik

In der dritten prothetischen Sitzung erfolgte die Wachs- bzw. „Ästhetikanprobe“ am Patienten. Danach wurden das Meistermodell, der zugehörige Gegenbiss sowie die Zahnschablone an das zentrale Fertigungszentrum zur Herstellung der CAD/CAM-Gerüste nach Hasselt in Belgien versandt (ATLANTIS™ ISUS). Der durch das Fräszentrum vorgeschlagene digitale Entwurf des Stegdesigns kann vom

Zahntechniker mit der zugehörigen Gratis-Software ATLANTIS™ ISUS Viewer im Labor dreidimensional begutachtet und final bearbeitet werden. Anschließend wurde der Steg aus Kobalt-Chrom im Fertigungszentrum gefräst und die Arbeit an das Praxislabor versendet.

Dank der präzisen Abformung und industriellen Fertigung wies das Steggerüst einen absolut spannungsfreien Sitz auf und diente als Basis, um die definitive Suprakonstruktion im Labor fertigen zu können.

Vor Eingliederung der fertigen Restauration wurde in der Abschlusssitzung die Passung des Stegs im Mund des Patienten mithilfe des sogenannten „Sheffield Tests" überprüft. Auch hierbei zeigte sich erneut der spannungsfreie Sitz des Steges, sodass dieser definitiv auf den Implantaten verschraubt werden konnte (Abb. 22 bis 25). Die primäre Verblockung der Implantate durch den Steg gibt der Arbeit eine große Stabilität, gerade im augmentierten Knochen. Durch die gleichmäßige Verteilung der Implantate im Kiefer und der Schaffung eines großen Unterstützungspolygons wird eine gute Kraftverteilung über die Implantate ermöglicht, was sich wiederum auf ein gutes Langzeitergebnis auswirkt. Dadurch, dass die Stegkonstruktion verschraubt wird, vermeidet man zudem die Gefahr, Zementreste im periimplantären Bereich zu belassen, was nach neuesten Studien ein nicht zu unterschätzendes Periimplantitis-Risiko darstellt [4]. Die herausnehmbare gaumenfreie Prothese wurde beidseits mit Riegeln (MK1-Riegel) versehen, sodass die Prothese „fest" auf dem Steg verankert werden kann (Abb. 26). Die Riegel wirken hierbei gegen Abzugskräfte und verhindern bei der eingestellten Eckzahnführung einen Abrieb am Steg und einen damit einhergehenden Friktionsverlust der Steg-Riegel-Konstruktion.

Abb. 22: Steganprobe – Zähne 11 und 23 extrahiert.

Abb. 23: Spannungsfreier Sitz des Steges vor Eingliederung der definitiven Versorgung.

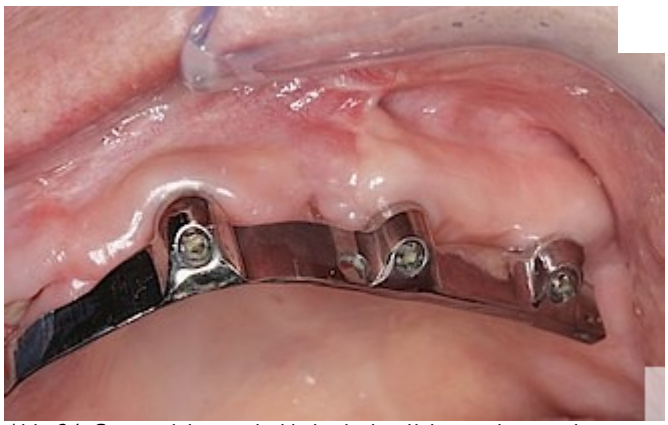

Abb. 24: Stegansicht von bukkal mit deutlich zu erkennendem „Riegelauge".

Abb. 25: Kontrollröntgenaufnahme nach Aufsetzen des Stegs. Die exakte Passung ist gut zu erkennen.

Abb. 26: Die eingegliederte Steg-Riegel-Arbeit.

Schlussfolgerung

Durch die primäre Verblockung der Implantate bei einer Stegkonstruktion und das geschaffene große Unterstützungspolygon wird gerade im augmentierten Knochen ein maximal stabiles Ergebnis erreicht. Im atrophierten Oberkiefer kann man häufig das Phänomen beobachten, dass der Oberkiefer durch seine zentripetale Schrumpfung kleiner als der Unterkiefer ist. Der Vorteil des Stegs gegenüber beispielsweise einer Teleskoparbeit ist hier die Entkopplung von Zahn- und Implantatposition. Der Steg kann somit vor den Kieferkamm gesetzt und damit trotz ungünstiger Ausgangslage eine gute Okklusion und Lippenunterstützung erreicht werden.

Die beidseits eingebrachten Riegel sind bei dieser Arbeit ebenfalls vorteilhaft. Durch sie erhält der Patient ein Gefühl der Sicherheit, da er die Verankerung der Restauration selbst in der Hand hat. Da es sich gleichzeitig um eine herausnehmbare Versorgung handelt, ist die Hygienefähigkeit in keiner Weise beeinträchtigt. Auf diese Weise wird durch den Einsatz von Riegeln dem Wunsch des Patienten nach einer „festsitzenden" Arbeit Rechnung getragen und die Voraussetzung für eine langzeitstabile, da gut zu reinigende Konstruktion gelegt. Auch Reparaturen sind aufgrund der Herausnehmbarkeit leicht und schnell durchzuführen und das leidige Thema „Chipping" taucht erst gar nicht auf, da auf Keramik verzichtet wird. Anders als bei einer festsitzenden Arbeit müssen hier keine Putzkanäle angelegt werden, welche zum einen ästhetisch kompromittierend sind und zum anderen auch die Phonetik erheblich stören. Bei festsitzenden Implantatbrücken haben die Patienten durch diese Putzkanäle häufig Schwierigkeiten, den S-Laut zu bilden. Dies kann unter Umständen den Erfolg der ganzen Arbeit in Frage stellen, da sich die Patienten durch die eingeschränkte Sprachfähigkeit unwohl und unsicher fühlen. Im Gegensatz dazu sind durch den bukkalen Schild bei der hier vorgestellten Versorgung die Phonetik und Aussprache nicht gestört.

Die endgültige Versorgung zeigt ein ästhetisch, funktionell und auch phonetisch gutes Ergebnis, das auch den Wünschen der Patientin entsprach. Dieses Therapiekonzept stellt eine gute Behandlungsoption bei der Versorgung des zahnlosen atrophierten Oberkiefers dar.

VERWENDETE MATERIALIEN

Knochensäge

FRIOS® MicroSaw (DENTSPLY Implants, Mannheim)

Osteosyntheseschrauben

MicroScrew nach Prof. Khoury (Stoma, Emmingen-Liptingen)

Knochenersatzmaterial

FRIOS® Algipore® (DENTSPLY Implants, Mannheim)

Membran

FRIOS® BoneShield (DENTSPLY Implants, Mannheim)

Membrannägel

FRIOS® Membrannägel (DENTSPLY Implants, Mannheim)

Implantatsystem

XiVE® Implantate (DENTSPLY Implants, Mannheim)

Modellierkunststoff

Pattern Resin (GC, Bad Homburg)

Abformmaterial

Impregum (3M Espe, Seefeld)

Implantat-Suprastrukturen

ATLANTIS™ ISUS (DENTSPLY Implants, Mannheim)

Riegel

MK1-Riegel (MK1 Dental-Attachment GmbH, Bockhorn)

Näheres zum Autor des Fachbeitrages: **Dr. Frank Zastrow** (/infothek/autorenverzeichnis.html?tx_spidirectory_pi2[author]=8737)

Bilder soweit nicht anders deklariert: Dr. Frank Zastrow